Aus dem anatomischen Institut der Universität Freiburg im Breisgau
Leitung: Dozent Dr. A. Nagel

# Über die Beziehungen zwischen der Tätigkeit der hartsubstanzbildenden Gewebe dauerwachsender Zähne zur vitalen Farbspeicherung

INAUGURAL-DISSERTATION

zur Erlangung der Doktorwürde der Zahnheilkunde
der hohen medizinischen Fakultät der
Albert-Ludwigs-Universität zu Freiburg im Breisgau

vorgelegt von

Agnes Giesemann, Zahnärztin
aus Emmerke in Hannover

1935

Buchdruckwerkstätte Weis, Mühlhans & Räpple, Freiburg i.Br., Merianstraße 18

Dekan: Professor W. Wegner
Referent: Dozent Dr. A. Nagel

R. UNIV.
BIBLIOTHEEK
LEIDEN

## A. Einleitung.

Die Vitalfärbung wachsender also jugendlicher Gewebe, läßt vielfach Besonderheiten des Stofftransportes erkennen. Die Methode der Vitalfärbung mit sauren oder basischen Farbstoffen ermöglicht hier häufig mit großer Deutlichkeit den Weg zu erkennen, den auch im Organismus gebildete Stoffe nehmen. Um aus der Farbstoffspeicherung Schlüsse ziehen zu können, müssen die Vitalfarben in solcher Menge und solcher Konzentration angewandt werden, daß sie vom Organismus ohne Schaden vertragen werden, und die Zellfunktion nicht stören.

Blotevogel (1924) untersuchte die Stoffwechselverhältnisse in den Zahngeweben während der Entwicklungszeit. Am Schlusse seiner Arbeit macht er kurze Angaben über die Verteilung der Vitalfarben beim erwachsenen Zahn. Das gab die Anregung, die Vitalfärbung bei fertig ausgebildeten dauerwachsenden Zähnen näher zu untersuchen. Die Art der Farbstoffspeicherung in den permanent wachsenden Zähnen, d. h. den Schneidezähnen der Nagetiere, die dauernd neue Hartsubstanzen bilden, konnte Aufschluß über die Art der Ablagerung dieser Stoffe, bzw. ihren Ausscheidungsweg geben. Da an dauerwachsenden Zähnen das Schmelzorgan das ganze Leben in Tätigkeit bleibt, und ebenso die Zahnpulpa ständig neues Dentin bildet, so stellen diese Gewebe Orte erhöhten Stoffwechsels dar. Wie aus den mitgeteilten Ergebnissen hervorgeht, gelingt es durch Vitalfärbung, die Gewebsorte bzw. Zellorte, besonders hervorzuheben, die am Stoffwechsel den größten Anteil haben. Auch ist die Frage, ob der im Blute kreisende Farbstoff mit in die Hartsubstanzen abgeschieden wird, von Interesse.

## B. Material und Technik.

Untersucht wurden die Schneidezähne ausgewachsener weißer Mäuse in verschiedenen Stadien der Farbbehandlung. Als Vitalfarbstoff wurde in der Hauptsache Trypanblau in verschiedenprozentiger Lösung verwandt. Das Verhalten dieses Farbstoffes im Tierkörper ist durch viele Untersuchungen bekannt. Er wird entweder in Form der „diffusen Durchtränkung" oder als granuläre Zellspeicherung abgelagert. Den Versuchstieren wurden verschiedene Mengen Trypanblaulösung subcutan zugeführt (unter die Rückenhaut). Zur besseren Resorption wurde die Lösung durch Massage gleichmäßig verteilt. Ein Versuchstier bekam gleichzeitig mit den Trypanblauinjektionen ganz geringe Mengen Vigantol in öliger Lösung dem Futter beigemischt, um durch Änderung der Wachstumsgeschwindigkeit der Zähne das Färbungsbild zu beeinflussen. Zur Injektion wurden 0,5 prozentige, 0,75 prozentige und 1prozentige Lösungen von Trypanblau verwandt, die in verschiedenen Zeitabständen verschieden oft injiziert wurden. Ein Tier wurde mit Neutralrot in 1prozentiger Lösung behandelt. Die Injektionen wurden mit physiologischer, abgekochter Lösung ausgeführt, und von den Tieren gut vertragen. Es war kein Nachlassen der Freßlust und des Körpergewichtes festzustellen. Die Mäuse blieben munter und beweglich. Schon nach kurzer Zeit (fünf bis sechs Stunden) hatte die weiße Maus eine gleichmäßige blaue Farbe angenommen.

Fixation und Entkalkung des Materials geschahen nach den Angaben von Blotevogel. Die Tiere wurden mit Chloroform narkotisiert und vom schlagenden Herzen aus zwei ccm einer 20prozentigen Formollösung injiziert um eine möglichst gute Fixizierung der Gewebe zu erreichen. Nach erfolgter Tötung wurde Ober- und Unterkiefer sofort herauspräpariert und noch lebenswarm für kurze Zeit in die 20prozentige Formollösung gelegt. Entkalkt und gleichzeitig weiter fixiert wurde in einem Gemisch von achtzig Teilen einer 5prozentigen Trichloressigsäure und zwanzig Teilen einer 20prozentigen Formollösung. Nach ungefähr vier bis sechs Tagen war die Entkalkung beendet; die Einbettung geschah über 96prozentigen und absoluten Alkohol in Paraffin-Celloidin. Es wurden Schnittserien von 10 $\mu$ angefertigt, die teils ungefärbt, teils mit Alaunkarmin nachgefärbt untersucht wurden. Die Schnitte der mit Neutralrot behandelten Maus untersuchte ich nach Cardosz bzw. nach Alaunkarminfärbung, zu einem Teil auch ungefärbt. Da durch die Fixierung

und nachfolgende Behandlung der Farbstoff immer in beträchtlicher Menge herausgelöst wird, untersuchte ich bei einigen farbbehandelten Mäusen die Schneidezähne in lebendfrischem Zustande. Nach dem Tod durch Chloroform und folgende Extraktion der Schneidezähne kamen dieselben sofort in Ringerlösung. Sie wurden darauf in toto oder in Längs- und Querbruchstücken aus verschiedenem Bereich der Zähne untersucht.

## C. Die Farbstoffverteilung in den hartsubstanzbildenden Geweben sowie im Zahn und seiner Umgebung.

Wie besonders aus den ungefärbten Präparaten entnommen werden konnte, stellen die aktiven Schmelzzellen und Odontoblasten für die Speicherung der Farbstoffe den Hauptanteil.

Wie aus den Abbildungen I und II hervorgeht (siehe Bildtafel am Schluß), stehen Farbspeicherung und Abscheidung der Hartsubstanz offenbar in engster Verbindung miteinander. Wenn auch ein Nachweis von Kalksubstanzen, wie Blotevogel betont, nicht gelingt, so kann nach dem Färbungsbild doch kein Zweifel über die innigen Beziehungen zwischen Sekretionsprozeß und Speicherung bestehen.

Auch die anderen Teile der fertigen Schneidezähne sind in charakteristischer Weise an der Speicherung beteiligt, wie aus folgender Zusammenstellung der Befunde hervorgeht.

1. Das Schmelzorgan: Die inneren Schmelzstellen haben fein granulär und sehr gleichmäßig stark gespeichert. Die Speicherung ist hauptsächlich auf die Peripherie der Zellen beschränkt. Das scheint uns einen Hinweis zu geben auf die Art der Schmelzbildung. Der Farbstoff wird von den Stoffen, die zur Schmelzbildung notwendig sind, mitgeführt und an der Grenze der Zellen kurz vor dem Schmelz als feine Farbkörnchen abgelagert. Der Farbstoff liegt daher supranucleaer in einer ganz engbegrenzten Zone. Wie aus Abbildung I ersichtlich (siehe Bildtafel am Schluß), besteht kaum ein Zweifel, daß es die Zone der Sekretion der Schmelzsubstanz in den Zellen ist. — Die übrigen Teile des Schmelzorgans, insbesondere dort, wo es nur als epitheliale Scheide den Zahn umgibt, sind farbstoffrei!

2. Der Schmelz: wird durch Trypanblau immer gleichmäßig diffus gefärbt. Die diffuse Blaufärbung kommt scheinbar dadurch zustande, daß ein Teil des gelösten Farbstoffes mit der Flüssigkeit durch die inneren Schmelzzellen mitgenommen wird, und in dem Schmelz eine diffuse

Durchtränkung herbeiführt. Die Färbung ist nicht sehr intensiv, aber deutlich erkennbar und ganz gleichmäßig. Es ist kein Unterschied zu erkennen zwischen jüngerem und älterem Schmelz. An dem frisch untersuchten Material war eine Blaufärbung des Schmelzes weniger deutlich zu erkennen.

3. Die Zahnpulpa: Hier haben ebenso wie beim Schmelzorgan vorzugsweise die Odontoblasten als hartsubstanzabscheidende Zellen gespeichert während in der Pulpa nur Histiozyten und Makrophagen durch ihren großen Farbgehalt auffallen. Der Farbstoff hat sich an der Peripherie der Odontoblasten feingranulär abgelagert. Das Speicherungsbild entspricht genau dem der inneren Schmelzzellen (Abbildung 2). Das zeigt uns, daß hier ebenfalls ein sehr reger Stoffwechsel herrscht, und daß für die Odontoblasten bezüglich der Sekretion der Hartsubstanz dasselbe gilt, wie für die inneren Schmelzzellen. Die Zahnpulpa hat ebenso wie das Periodontium nur in einzelnen Zellen gespeichert. Hieraus sind Schlüsse über Stoffverschiebungsvorgänge nicht abzuleiten. Sie verhalten sich wie das sonstige Körperbindegewebe. Große Wanderzellen und Histiozyten sind stark mit groben Farbkörnchen beladen und dunkelblau gefärbt. Die Fibrocyten sind nahezu ungefärbt. Die Speicherung ist grob vakuolaer und viel stärker als die der Odontoblasten. Die Zellen des eigentlichen Pulpagewebes haben kaum Farbstoff abgelagert.

4. Das Dentin: wird durch den Vitalfarbstoff diffus blau angefärbt, nicht gleichmäßig wie der Schmelz, sondern streifenartig. Wir müssen das unverkalkte Dentin, das Prädentin, das Farbstoff aufnimmt, scharf trennen von dem vor der Farbstoffzufuhr schon verkalkten Dentin, das sich nicht färbt. Im Gegensatz zu Blotevogel, der sagt, daß man bei einer vierzehn Tage alten Maus eine diffuse Blaufärbung des Prädentins nicht mehr nachweisen könne, ist es uns gelungen, dieselbe bei den zwei frisch untersuchten Tieren zu erkennen. Bei diesen Tieren ($M_3$ und $M_6$) hatte das Dentin eine diffus blaue Färbung angenommen. Bei $M_3$ waren zwei blaue Streifen zu erkennen, die nach der Pulpa zu in ein gleichmäßig dunkel gefärbtes Dentin übergingen. Man könnte daran denken, daß das unverkalkte Dentin, das sog. Prädentin, in der Weise vom Farbstoff durchtränkt wird, daß ein gleichmäßiger Farbton entsteht. (Bei $M_3$ die dunkle Masse des Dentins, welches an die Pulpahöhle stößt.) Die hellen Streifen haben den Farbstoff nicht angenommen, weil sie zur Zeit der Trypanblauinjektionen schon verkalkt waren. Die Art der Farbstoffablagerung gibt uns gleichzeitig Aufschluß über die Bildung des Dentins. Man könnte die Streifen als Wachstumsschübe deuten. Bei $M_3$ (frisch untersucht) war zu erkennen, daß der Inhalt der Dentinkanälchen stärker gefärbt war, als diese selbst. Dieser Speicherungsvorgang gibt uns demnach nicht den Weg an, den die spezifischen Sub-

stanzen nehmen, die von den Zellen zum Aufbau des Zahnes abgesondert werden, sondern der Vitalfarbstoff markiert nur innerhalb der Zellen die Orte starker Stoffverschiebung.

5. Das Periodontium: Es zeigt in der Art der Speicherung das gleiche Bild wie die Zahnpulpa und wie alle übrigen Bindegewebe. Auch hier finden wir reichlich farbbeladene Wanderzellen und Histiozyten. Es hat in ungefähr gleicher Intensität wie die Pulpa gespeichert. Die grobgranuläre Farbanreicherung kommt wahrscheinlich nicht durch Anfärbung präformierter Substanzen zustande, sondern die Art der Ablagerung spricht für vakuoläre Speicherung. Der Farbstoff schlägt sich in den Zellen in Form kleinster Tröpfchen nieder, deren Farbtiefe durch Konzentrierung wächst. Wie in der Pulpa hat auch hier das derbe Bindegewebe, welches den Zwischenraum zwischen Alveole und Zahn ausfüllt, kein Trypanblau aufgenommen.

Die Verschiedenheit meiner Ergebnisse und der Blotevogels sind darauf zurückzuführen, daß Blotevogel den vitalen Farbtransport während der Zahnentwicklung untersuchte, während ich die Verhältnisse am fertigen Nagezahn untersuchte.

Bei der mit Vigantol behandelten Maus ist mir die sehr geringe Speicherung des Trypanblau aufgefallen. Wahrscheinlich muß man die mangelnde Speicherung auf die Vigantolwirkung zurückführen. Es erhöht den Kalkstoffwechsel, beschleunigt die Verkalkung des knorplich vorgebildeten Knochens. Durch diese Beschleunigung des Stoffwechsel kann es zu keiner stärkeren Anreicherung von Farbstoff kommen. Das Trypanblau wird von der Gewebsflüssigkeit so schnell mitgeführt, daß eine Konzentrierung, wie sie für die Ausbildung der Farbgranula notwendig ist, nicht erreicht wird. Es handelt sich hier jedoch nur um einen Versuch. Das an sich auffällige Ergebnis sei jedoch hervorgehoben.

Das Neutralrot (basischer Farbstoff) wurde am Versuchstier im Zahn am gleichen Ort wie das Trypanblau (saurer Farbstoff) abgelagert, nur auf verschiedene Weise, wie aus der Beobachtung des Materials (nach Cardosz-Färbung) zu entnehmen ist. Chlopin hat eingehende Untersuchungen mit Neutralrot angestellt. Nach ihm treten unter dem Einfluß des Neutralrots in den Zellen vitalgefärbte basophile Einschlüsse auf. Diese enthalten Substanzen, die durch die Fixierungsflüssigkeiten koagulierbar sind, und von ihm als eiweißartige Substanzen, als sog. „Krinome“ bezeichnet werden. Durch Aneinanderlagerung oder Verschmelzung der einzelnen Krinomgranula kommt es zu oft sehr komplizierten Bildern des Krinoms in den Zellen. Nagel (1929) konnte auch an Gewebekulturen von Fibrozyten solche basophile Substanzen nach Neutralrotbehandlung nachweisen, auch wenn schon präformierte Zelleinschlüsse zur Farbstoffaufnahme vorhanden waren. Nach Herzfeld (1917) und v. Möllendorf (1920) soll der basische Vitalfarbstoff in der Zelle nicht frei, son-

dern an saure Eiweißkörper chemisch gebunden sein. Auch Fischel (1901), Arnold (1903) und Nirenstein (1920) haben sich mit diesem Problem beschäftigt. Die Frage nach der Natur der Gebilde, die bei der vitalen Granulafärbung mit Neutralrot entstehen, ist ungeklärt. Immerhin scheint das typische Färbungsbild, das innere Schmelzzellen und Odontoblasten nach Vitalfärbung mit sauren und basischen Farben erkennen lassen, dafür zu sprechen, daß die Zellorte für die Ablagerung der sauren und basischen Farbstoffe identisch sind. Wir hätten demnach auch hier einen der sich ständig mehrenden Fälle vor uns, bei denen es unzulässig ist, zwischen einer aktiven Speicherung, nur durch saure Farben zu erzielen, und einer passiven Ablagerung, welche basische Farbstoffe erfahren, zu unterscheiden.

Aus dem Versuchsprotokoll sei noch folgendes mitgeteilt: An den hergestellten Schnitten zeigten sich folgende Ergebnisse:

### $M_1$

Injizierte Farbstoffmenge: 3 ccm einer 0,5prozentigen Trypanblaulösung.

Farbstoffwirkung: 27 Tage.

Injektionen: Je 0,5 ccm am 1., 2., 23., 24., 25. und 26. Tage.

Getötet: Am 27. Tage.

Schmelzorgan: In den ungefärbten Präparaten ist an der Peripherie der inneren Schmelzzellen eine ganz feine, aber dichte Körnelung zu erkennen. Es handelt sich um eine granuläre Speicherung. Bei den mit Alaunkarmin nachgefärbten Präparaten ist das Trypanblau so stark ausgezogen, daß eine Speicherung der inneren Schmelzzellen kaum noch sichtbar ist.

Schmelz: Diffus, gleichmäßig, schwach blau gefärbt.

Zahnpulpa: Reichliche grobkörnige Speicherung, die im ungefärbten Präparat besser zu sehen ist, als im mit Alaunkarmin nachgefärbten Schnitt. Es finden sich Histiozyten und Wanderzellen, die mit tief dunkelblauen Farbkörnchen vollgepfropft sind. Die Odontoblasten haben auch hier ganz feine Granula gespeichert, die sich in Nähe des Kernes der Zelle, gegenüber dem Dentin, abgelagert haben.

Dentin: Überall farbstoffrei.

Periodontium: Die Speicherung ist im ungefärbten Präparat reichlicher als im nachgefärbten. Das Periodontium hat ungefähr in gleicher Menge den Farbstoff angereichert wie die Zahnpulpa, in reichem Maße sind Trypanblaugranula in Wanderzellen vorhanden.

$M_2$

Injizierte Farbstoffmenge: 1,5 ccm einer 0,75prozentigen Trypanblaulösung.

Farbstoffwirkung: 6 Tage.

Injektionen: Je 0,5 ccm am 1., 3. und 5. Tage.

Getötet: Am 6. Tage.

Im allgemeinen hat $M_2$ reichlicher gespeichert als $M_1$.

Schmelzorgan: Nur in den ungefärbten Präparaten liegen in den inneren Schmelzzellen an der Peripherie, nach dem Schmelz zu, gut erkennbar, feine Trypanblaugranula.

Schmelz: Diffusblau.

Zahnpulpa: Reichliche Speicherung. Der Farbstoff hat sich in groben Körnern abgelagert. Im ungefärbten Präparat liegen in den Odontoblasten viele feine Granula, die sich dem Dentin zu, am Rande der Zelle angesammelt haben.

Dentin: Farblos.

Periodontium: Hat wie die Pulpa reich gespeichert. Wir sehen große Wanderzellen und Histiozyten, die mit Farbkörnchen reich beladen sind.

$M_3$ (frisch untersucht)

Injizierte Farbstoffmenge: 2,5 ccm einer 0,5prozentigen Trypanblaulösung.

Farbstoffwirkung: 57 Tage.

Injektionen: Je 0,5 ccm am 1., 4., 6., 8. und 11. Tage.

Getötet: Am 57. Tage.

Schmelz: Makro- und mikroskopisch waren die Schmelzstückchen farblos.

Schmelzdentingrenze: In ihrer Nähe stärkere Anreicherung von Farbstoff in Form von Trypanblaugranula.

Dentin: Schimmert makroskopisch durch den farblosen Schmelz bläulich durch. Auch mikroskopisch ist eine diffuse Blaufärbung des Dentins zu erkennen. In den Dentinkanälchen findet man schichtenweise dunkle Stellen, die streifenartig angeordnet sind und parallel zur Oberfläche des Zahnes verlaufen. Zwei Streifen sind gut zu erkennen und einer verschwommen, diese gehen nach der Pulpa zu in eine gleichmäßig dunkel gefärbte Dentinmasse über. Auf den Querbruchstücken sieht es aus, als ob der Inhalt der Dentinkanälchen stärker blau gefärbt ist, als diese selbst.

Zahnpulpa: Mikroskopisch erkennt man zahlreiche farbbeladene Wanderzellen.

$M_4$ (Vigantol-Maus)

Injizierte Farbstoffmenge: 1 ccm einer 1prozentigen Trypanblaulösung.

Farbstoffwirkung: 18 Tage.

Injektionen: Je 0,5 ccm — zusammen mit je 1 Tropfen öliger Vigantollösung im Futter — am 1. und 8. Tage.

Getötet: Am 18. Tage.

Im allgemeinen fällt uns in den Präparaten die sehr geringe Speicherung auf. Selbst das Bindegewebe, das bei den übrigen Versuchstieren in einzelnen seiner Zellen am meisten den Vitalfarbstoff aufgenommen hat, zeigt nur wenig Speicherung. Die ungefärbten Schnitte sind so blaß, daß man sie kaum erkennen kann.

Schmelzorgan: Die inneren Schmelzzellen zeigen ganz vereinzelt wenige feine, sehr schwer erkennbare Trypanblaugranula an der Peripherie der Zähne.

Schmelz: Ist schwach diffus blau gefärbt.

Zahnpulpa: Man findet kleinere Granula in den Zellen und einige Makrophagen, die mit größeren Farbkörnchen beladen sind. Die Odontoblasten besitzen in ganz geringer Menge Farbgranula an der gleichen Stelle wie bei den übrigen Versuchstieren.

Dentin: Vollkommen farblos.

Periodontium: Hat nach der Pulpa am meisten gespeichert in kleinen Körnchen.

$M_5$ (Neutralrotmaus)

Injizierte Farbstoffmenge: 1,5 ccm einer 1prozentigen Neutralrotlösung.

Farbstoffwirkung: 3 Tage.

Injektionen: Am 1. Tag 1 ccm, am 2. Tag 0,5 ccm.

Getötet: Am 3. Tage.

In den ungefärbten und mit Alaunkarmin nachgefärbten Präparaten ist keine Speicherung zu erkennen. In den mit Cardosz-Pappenheim gefärbten Schnitten sind in den Zellen ganz feine, dunkle, verschieden geformte Niederschläge zu sehen an derselben Stelle, wo sonst die Trypanblaugranula sich abgelagert hatten.

Schmelzorgan: In den inneren Schmelzzellen findet man an ihrer Peripherie nach dem Schmelz zu also, körnige Niederschläge von verschiedener Größe.

Schmelz: Farblos.

Zahnpulpa: In den Odontoblasten sind an der gleichen Stelle wie bei den mit Trypanblau behandelten Tieren dem Dentin zu feine runde Niederschläge zu erkennen. Im übrigen Pulpengewebe sieht man Makrophagen mit großen dunklen rundlichen Niederschlägen.

Dentin: Farblos.

Periodontium: Hat auf die gleiche Art und Weise wie die Pulpa gespeichert.

$M_6$ (frisch untersucht)

Injizierte Farbstoffmenge: 2 ccm einer 0,5prozentigen Trypanblaulösung.

Farbstoffwirkung: 22 Tage.

Injektionen: Je 0,5 ccm am 1., 15., 19. und 20. Tage.

Getötet: Am 22. Tage.

Schmelz: Makro- und mikroskopisch farblos.

Dentin: Schwach diffus blau. Es wird nach der Pulpa allmählich dunkler und zum Schmelz langsam heller, im Gegensatz zu $M_3$, wo der Farbstoff im Dentin streifenartig, schubweise abgelagert war.

Zahnpulpa: Hat stark gespeichert in Makrophagen. Makroskopisch schimmert die Pulpa durch den hellen Schmelz blau durch.

Die Untersuchungen zeigen, daß die ektodermalen Gewebe und die mesodermalen Gewebe des Zahnes Farbstoff speichern können.

Ektodermalen Ursprungs ist das Schmelzorgan. Die Speicherung der inneren Schmelzzellen ist vor allem interessant, weil wir hier ein ektodermales Epithel vor uns haben, welches Farbstoff speichert. Blotevogel (1924) wies auch nach, daß das Linsenepithel im jugendlichen Auge, ebenfalls ektodermalen Ursprungs, reichlich Farbstoff speichert. An anderen Orten speichert ektodermales Epithel nicht und verhindert auch den Farbdurchtritt, z. B. bei der Haut der Amphibienlarven.

## D. Zusammenfassung.

1. Beim fertigen dauerwachsenden Zahn speichern die inneren Schmelzzellen hauptsächlich an der Peripherie in der Nähe der Schmelzoberfläche. Die Speicherung wird als Ausdruck des hier herrschenden erhöhten Stoffwechsels angesehen.

2. Wie bei den inneren Schmelzzellen ist auch bei den Odontoblasten die Peripherie der bevorzugte Ablagerungsort der Farbstoffe.

3. Der Schmelz färbt sich stets gleichmäßig diffus blau.

4. Die verkalkten Teile des Dentins nehmen keinen Farbstoff auf; die zur Zeit der Farbstoffzufuhr unverkalkten Teile färben sich schwach diffus blau

5. Das Neutralrot wird in den hartsubstanzliefernden Geweben des Zahnes wahrscheinlich an der gleichen Stelle abgelagert wie das Trypanblau.

Am Schlusse meiner Arbeit möchte ich Herrn Dr. Nagel für die Überlassung der Arbeit und für seine freundlichen Anleitungen bei ihrer Anfertigung meinen herzlichen Dank aussprechen.

# Literatur.


1. Arnold: Weitere Beobachtungen über vitale Granulafärbung. Anatom. Anzeiger, 16, 1899.
2. Derselbe: Weitere Mitteilungen über vitale und supravitale Granulafärbung. Anatom. Anzeiger, 24, 1903.
3. Blotevogel, W.: Der vitale Farbstofftransport während der Zahnentwicklung. Zeitschrift für Zellen- und Gewebelehre, 1, 1924.
4. Derselbe: Der vitale Farbstofftransport im jugendlichen Auge. Zeitschrift für Zellen- und Gewebelehre, 1, 1924.
5. Chlopin, N.: Experimentelle Untersuchungen über die Vitalfärbung tierischer Zellen. Archiv für exp. Zellenforschung, bes. Gewebezüchtung (Explantation), 6, 1928.
6. Fischel, A.: Untersuchungen über vitale Färbung. Anatom. Hefte, 16, 1901.
7. Gottlieb, B.: Die vitale Färbung der kalkhaltigen Gewebe. Anatom. Anzeiger, 46, 1915.
8. Herzfeld, E.: Über die Natur der am lebenden Tiere erhaltenen Färbungen bei Verwendung saurer und basischer Farbstoffe. Anatom. Hefte, 54, 1917.
9. v. Möllendorff, W.: Vitale Färbung an tierischen Zellen. Ergebnisse der Physiologie, Jahrgang 18, 1920.
10. Derselbe: Die Dispersität der Farbstoffe, ihre Beziehung zur Ausscheidung und Speicherung in der Niere. Anatom. Hefte, 53, 1915.
11. Nagel, A.: Über die Vitalfärbung in vitro gezüchteter Fibrozyten. Zeitschrift für Zellforschung und mikr. Anatomie, 9, 1929.
12. Derselbe: 2. Mitteilung. Die Beziehungen zwischen Fettablagerung und Deponierung von Neutralrot und Methylenblau. Zeitschrift für wiss. Biologie, Abt. B, Zellforschung, 10, 1930.
13. Nirenstein E.: Über das Wesen der Vitalfärbung. Archiv für die ges. Physiologie (Pflüger), 179, 1920.
14. Oppenheimer: Handbuch der Biochemie der Menschen und der Tiere, 2. Auflage, 2. Band.
15. Pfuhl, Histiozyten der Herzklappen, ihre Form, und Verhalten gegen vitale Farbstoffe. Zeitschrift für mikr.-anat. Forschung, 17, 1929.
16. Schulemann: Beiträge zur Vitalfärbung. Archiv für mikr. Anatomie, Bd. 79, 1911.

## Lebenslauf.

Geboren wurde ich am 15. Juli 1912 in Salzgitter am Harz als Tochter des Hauptlehrers H. Giesemann und seiner Frau Therese, geb. Polle. Von 1918 bis 1920 besuchte ich die Volksschule in Emmerke. 1920 kam ich zum Lyzeum nach Hildesheim, an dem ich 1931 meine Reifeprüfung bestand.

Vom Sommersemester 1931 bis zu meinem Physikum am Schluß des Sommersemesters 1932 studierte ich in Heidelberg; meine klinischen Semester habe ich in Freiburg verbracht, wo ich am 30. November 1934 mein Staatsexamen mit „gut“ bestand.

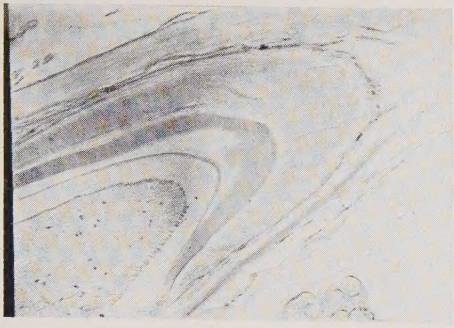

Photo
(ungefärbtes Präparat)

Übersichtsbild über die Trypanblau-speicherung in den Zahngeweben.

Pulpa zeigt reichliche grobkörnige Speicherung.

Odontoblasten mit feinem Granula an ihrer Peripherie.

Dentin farblos
Schmelz schwach diffus blau

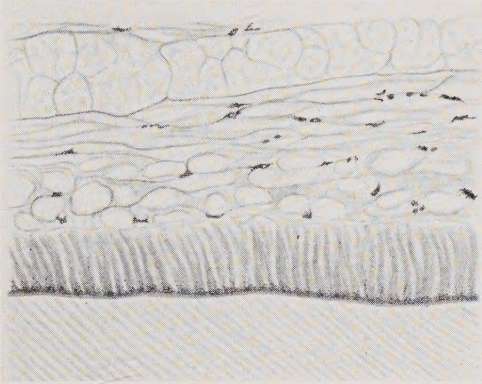

**Abbildung I**
(ungefärbter Schnitt)
Trypanblau-Speicherung der inneren Schmelzzellen und des Periodontiums. Die Speicherung der inneren Schmelzzellen hat nur an der dem Schmelz zugewandten Seite stattgefunden.

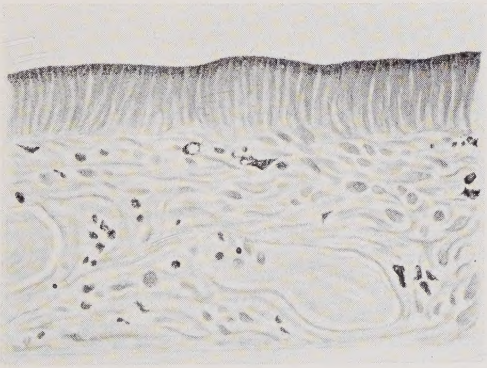

**Abbildung II**
(ungefärbtes Präparat)
Trypanblau-Speicherung der Odontoblasten und der Zahnpulpa. Auch hier liegen die Farbstoffgranula wie bei den Adamantoblasten an der Seite der Zellen, wo die Hartsubstanz ausgeschieden wurde.